

## NHÂN HAI TRƯỜNG HỢP BỆNH GIẢM ÁP MỨC ĐỘ NẶNG ĐƯỢC CẤP CỨU, VẬN CHUYỂN VÀ ĐIỀU TRỊ THÀNH CÔNG TẠI BỆNH VIỆN QUÂN Y 175

*Đình Văn Hồng<sup>1</sup>, Nguyễn Cảnh Chung<sup>1</sup>, Trần Thị Thanh Thảo<sup>1</sup>  
Nguyễn Thành Trung<sup>1</sup>, Vũ Đình Ân<sup>1</sup>, Trần Quốc Việt<sup>1</sup>*

### TÓM TẮT

*Bệnh giảm áp (Decompression illness – DCI) là bệnh lý toàn thân, thường gặp ở thợ lặn, công nhân khí áp, phi hành gia và phi công. Cơ chế bệnh sinh là sự hình thành các “bóng khí”, lớn dần lên ở trong các tổ chức và lòng mạch do quá trình giảm áp lực quá nhanh của môi trường xung quanh cơ thể. Bệnh thường được chia làm 2 typ: Typ I – mức độ nhẹ, bao gồm các biểu hiện ngoài da và cơ xương khớp, và Typ II – mức độ nặng, bao gồm các biểu hiện thần kinh, tai trong và tim phổi. Chẩn đoán bệnh giảm áp chủ yếu dựa vào khai thác bệnh sử và khám triệu chứng lâm sàng, không có xét nghiệm đặc hiệu. Điều trị sơ cứu bằng thở oxy liều cao và điều trị triệt để bằng liệu pháp oxy cao áp. Trong thời gian vừa qua, Tổ cấp cứu đường không - Bệnh viện Quân y 175 đã cấp cứu và vận chuyển thành công 2 ngư dân bị bệnh giảm áp mức độ nặng do lặn sâu từ đảo Phan Vinh về đất liền. Sau 10 ngày điều trị, cả 2 bệnh nhân đều hồi phục sức khỏe hoàn toàn và xuất viện trở về tiếp tục bám biển.*

*Từ khóa: Bệnh giảm áp, Cấp cứu vận chuyển đường không*

### **CASE REPORT: TWO SUCCESSFUL CASES OF SEVERE DECOMPRESSION ILLNESS WERE UNDERWENT EMERGENCY AIR TRANSPORT AND TREATED AT MILITARY HOSPITAL 175**

### **ABSTRACT**

*Decompression illness (DCI) is a systemic disease and common in divers,*

---

<sup>1</sup> Bệnh viện Quân y 175

Người phản hồi (Corresponding): Đình Văn Hồng (dinhvanhong108@gmail.com)

Ngày nhận bài: 15/3/2020, ngày phản biện: 25/3/2020

Ngày bài báo được đăng: 30/3/2021

*barometric workers, astronauts and pilots. The pathogenetic mechanism is the formation of “bubbles”, which grow in organs and vessels due to the rapid reduction of pressure in the body’s surroundings. This disease is usually divided into 2 types: Type I - mild, including skin and musculoskeletal manifestations, and Type II - severe, including neurological, inner ear and cardiopulmonary manifestations. Diagnosis of DCI is based mainly on historical and clinical symptoms, without specific tests. High-dose oxygen breathing is the best first aid and thorough treatment is hyperbaric oxygen therapy. In recent time, the Air Emergency Team of Military Hospital 175 has provided emergency care and successfully transported 2 fishermen with severe decompression illness due to deep diving from Phan Vinh island to the mainland. After 10 days of treatment, both patients fully recovered and were discharged.*

*Key words: Decompression illness, Emergency Air Transport*

## 1. ĐẶT VẤN ĐỀ

Bệnh giảm áp (Decompression illness – DCI) là bệnh lý toàn thân, thường gặp ở thợ lặn, công nhân khí áp, phi hành gia và phi công. Tỷ lệ mắc và tỷ lệ tử vong trên thế giới được báo cáo hàng năm ở thợ lặn là 1/7400 và 1/76900 [6]. Ở Việt Nam, chưa có thống kê cụ thể, tuy nhiên tỷ lệ thợ lặn mắc bệnh giảm áp cao do thiếu trang bị bảo hộ cá nhân, đồng thời công tác sơ cứu cũng như điều trị còn hạn chế do điều kiện cơ sở vật chất trên các tàu đánh cá và vùng hải đảo xa bờ còn thiếu thốn. Chúng tôi xin giới thiệu 2 trường hợp mắc bệnh giảm áp do lặn sâu là ngư dân đánh cá trên khu vực quần đảo Trường Sa, được cấp cứu, vận chuyển và điều trị thành công tại bệnh viện Quân y 175.

### Ca lâm sàng 1:

Bệnh nhân Trần V., 28 tuổi, nam, tiền sử khỏe mạnh, sau khi lặn sâu khoảng

20m tại vùng biển đảo Phan Vinh – Huyện đảo Trường Sa trong vòng 2 giờ, lên thuyền không có biểu hiện bất thường. Hai giờ sau đột ngột lơ mơ, yếu tay chân, vào cấp cứu tại bệnh xá đảo Phan Vinh trong tình trạng tỉnh, tiếp xúc chậm, đau yếu 2 chân, huyết áp tụt 60/40 mmHg. Bệnh nhân đã được hội chẩn telemedicine với đất liền, sử dụng vận mạch, oxy liệu pháp, có chỉ định chuyển về đất liền bằng trực thăng. Quá trình vận chuyển bệnh nhân được Tổ cấp cứu đường không chỉ định bay thấp, không thay đổi độ cao đột ngột, tiếp tục duy trì vận mạch và oxy liệu pháp.

Sau khi về bệnh viện Quân y 175, bệnh nhân được khám và tầm soát xét nghiệm, thấy tình trạng tổn thương đa cơ quan nặng:

+ Thần kinh: Lơ mơ, tiếp xúc chậm, GCS 13-14 điểm, sức cơ 2 chân 4/5.

+ Tim mạch: M 150 l/p, HA

115/75 mmHg, Noradrenalin 0.7 mcg/kg/phút, Adrenalin 0.2 mcg/kg/phút; Tồn thương tim: CK-MB 60.8, Troponin T 0.123, Pro-BNP 1025, Máu cô: HC/Hb/HCT: 6.52/19/59, CVP 1 cmH<sub>2</sub>O.

+ Hô hấp: Thở oxy mask túi không thở lại 15 lít/phút, tần số 30 l/p, phổi có ran nổ rải rác, khí máu: 7.2/34.1/365/13, x-quang: thâm nhiễm rải rác 2 phổi.

+ Thận: Tiểu 300 ml/6 giờ, ure/creatinin 9.6/217.

+ Các cơ quan khác: Da nổi vân đá và các mảng ban dát đỏ; đau nhiều ở bắp chân; dịch tự do ổ bụng lượng vừa, dịch tiết; albumin máu giảm thấp 26.8 g/L, procalcitonin 29.3 ng/L, lactat 9.6 mmol/L.

Ngay sau đó bệnh nhân được hội chẩn bệnh viện, chỉ định thở oxy nồng độ cao, các biện pháp hồi sức tích cực và tiến hành liệu pháp oxy cao áp ngay khi huyết động ổn định. Bệnh nhân đáp ứng tốt điều trị, cải thiện nhanh về triệu chứng lâm sàng và xét nghiệm sau 2 ngày điều trị:

+ Tỉnh, GCS 15 điểm, sức cơ 2 chân 5/5.

+ Hô hấp – huyết động ổn định, cắt vận mạch; HC/Hb/HCT: 4/11.7/35.6.

+ Tiểu 2500ml/24 giờ, Ure/Creatinin 9.5/120.

+ Hết biểu hiện ngoài da, Lactat 1.58 mmol/L, Albumin 30.5 g/L.

Kết quả: bệnh nhân ra viện sau 10 ngày điều trị, khỏe mạnh hoàn toàn, không để lại di chứng.

### **Ca lâm sàng 2:**

Bệnh nhân Đặng Văn C., 27 tuổi, nam, tiền sử khỏe mạnh, sau khi lặn sâu khoảng 20m cùng bệnh nhân Trần V. trong vòng 2 giờ, lên thuyền không có biểu hiện bất thường. Hai giờ sau biểu hiện yếu tay chân, vào cấp cứu tại bệnh xá đảo Phan Vinh trong tình trạng tỉnh, đau yếu 2 chân, hô hấp huyết động ổn định. Bệnh nhân cũng đã được hội chẩn telemedicine và được chỉ định chuyển về đất liền bằng trực thăng.

Sau khi về bệnh viện Quân y 175, bệnh nhân được khám và tầm soát xét nghiệm, thấy tình trạng tổn thương cơ quan chủ yếu trên da và thần kinh:

+ Thần kinh: tỉnh, tiếp xúc chậm, GCS 14-15 điểm, sức cơ 2 chân 4/5.

+ Hô hấp – huyết động ổn định.

+ Da nổi vân đá và các mảng ban dát đỏ; đau nhiều ở bắp chân.

Ngay sau đó bệnh nhân được hội chẩn bệnh viện, chỉ định thở oxy nồng độ cao và oxy cao áp ngay. Bệnh nhân đáp ứng tốt điều trị, cải thiện nhanh về triệu chứng lâm sàng.

Kết quả: bệnh nhân ra viện sau 10 ngày điều trị, khỏe mạnh hoàn toàn, không để lại di chứng.

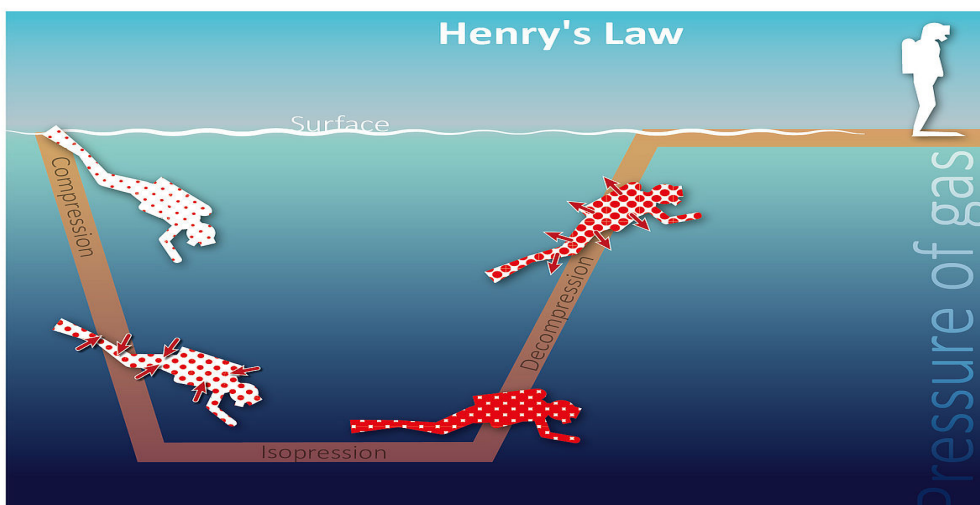
### 3. BÀN LUẬN

“Bệnh giảm áp” (Decompression illness – DCI) là thuật ngữ dùng chung cho bệnh lý giảm áp (Decompression sickness – DCS) và thuyên tắc khí động mạch (Arterial Gas Embolism – AGE). Đây là bệnh lý toàn thân, thường gặp ở thợ lặn, công nhân khí áp, phi hành gia và phi công. Mặc dù ít gặp ở thợ lặn chuyên nghiệp (tỉ lệ khoảng 1.4 đến 10.3 trên 10000 [9]), tuy nhiên do điều kiện thiếu thốn về trang bị bảo hộ lao động, tỉ lệ mắc bệnh của ngư dân ở nước ta vẫn còn khá cao.

Cơ chế bệnh sinh của bệnh giảm áp là sự hình thành các bóng khí (mà chủ yếu là khí trơ như nitơ) trong các mô cơ thể và trong lòng mạch do sự suy giảm áp lực môi trường đột ngột. Hiện tượng này được giải thích dựa theo định luật Henry: ở nhiệt độ không đổi, thể tích của khí hòa

tan trong dung dịch tỷ lệ thuận với áp suất riêng phần của khí bên trên dung dịch đó [1, 9].

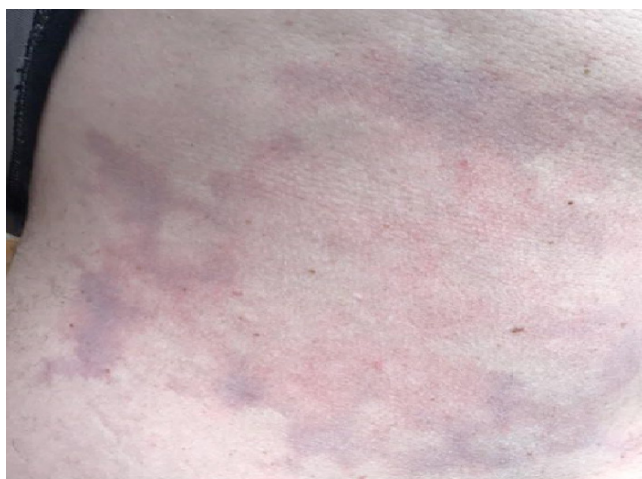Ở mực nước biển, các khí trơ (như nitơ) trong các mô của thợ lặn ở trạng thái cân bằng. Khi lặn sâu, nitơ đi vào các mô tỷ lệ thuận với áp suất riêng phần của nó và áp suất môi trường xung quanh. Lặn càng sâu càng làm tăng lượng nitơ “tích trữ” trong các mô. Sau thời gian đủ dài ở dưới nước, nitơ trong cơ thể đạt đến trạng thái cân bằng mới và các mô trở nên bão hòa nitơ. Do không được chuyển hóa, các khí trơ chỉ có thể được loại bỏ bằng cách khuếch tán rồi thải ra môi trường qua phổi. Lúc này nếu thợ lặn nổi lên quá nhanh, làm áp suất xung quanh giảm xuống đột ngột sẽ khiến áp suất riêng phần của nitơ giảm theo, và khi đó nitơ sẽ tạo thành các bóng khí lớn dần trong các mô và trong lòng mạch.



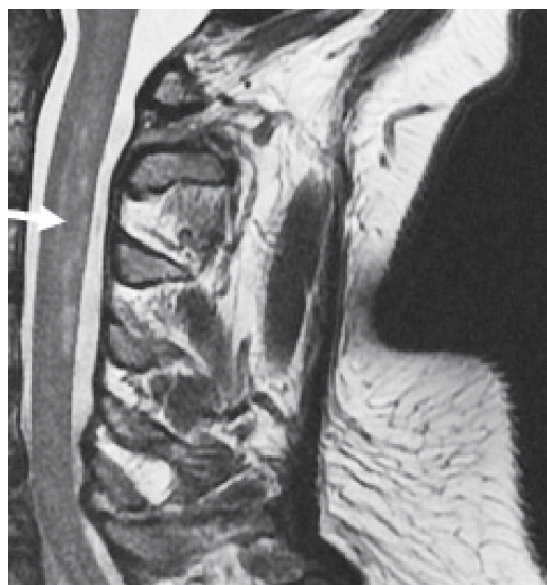Hình 1: Cơ chế bệnh giảm áp theo định luật Henry (trích từ tài liệu tham khảo [1])

Bệnh giảm áp thường được phân loại thành hai týp. Týp I được đặc trưng bởi biểu hiện đau cơ xương khớp và các triệu chứng ở ngoài da như nổi ban dát đỏ, hình vân đá xanh tím... Ít phổ biến hơn nhưng vẫn liên quan đến DCS týp I là sự tắc nghẽn hệ bạch huyết, có thể dẫn đến sưng đau cục bộ trong các mô xung quanh các hạch bạch huyết. Triệu chứng của DCS týp II được coi là nghiêm trọng hơn, thường rơi vào 3 loại: thần kinh, tai trong và tim phổi. Các triệu chứng thần kinh bao

gồm tê liệt; dị cảm hoặc ngứa ran; yếu cơ; đi lại khó khăn, rối loạn phối hợp vận động hoặc kiểm soát cơ vòng, hoặc thay đổi trạng thái thần kinh. Các triệu chứng tai trong bao gồm ù tai, giảm thính lực, chóng mặt, buồn nôn, nôn và mất thăng bằng. Các triệu chứng tim phổi, thường do tắc mạch khí, bao gồm ho khan, đau ngực, khó thở và đôi khi có ho đờm bọt hồng. Triệu chứng DCS týp II có thể phát triển chậm hoặc nhanh chóng, ảnh hưởng trực tiếp đến tính mạng bệnh nhân [5, 6, 9, 10].



Hình 2: Tổn thương ngoài da dạng vân đá của bệnh nhân Trần V.



Hình 3: Tổn thương tủy sống do bóng khí giống hội chứng Brown-Sequard xác định bằng hình ảnh MRI (trích từ tài liệu tham khảo [10])

Chẩn đoán DCS dựa vào khai thác bệnh sử và khám lâm sàng, không có xét nghiệm cận lâm sàng đặc hiệu để chẩn đoán xác định. Bệnh sử cần chú ý thời gian lặn, độ sâu và các phương tiện bảo hộ đi kèm. Khám lâm sàng cần tỉ mỉ và toàn diện, tránh bỏ sót tổn thương, đánh giá đúng phân loại để có tiên lượng bệnh nhân phù hợp. Các xét nghiệm cận lâm sàng có ý

nghĩa đánh giá mức độ nặng thông qua tổn thương các cơ quan. Các trường hợp tắc mạch khí hoặc chèn ép não – tủy do bóng khí có thể chụp CT scan hoặc MRI để đánh giá tổn thương và tiên lượng bệnh.



Điều trị DCS bao gồm: đánh giá tại chỗ, sơ cứu và đánh giá mức độ, điều trị triệt để. Khi nghi ngờ chẩn đoán phải bắt đầu điều trị ngay bằng liệu pháp thở oxy nồng độ cao bằng mask có túi hoặc mask không thở lại (thường có sẵn trong thiết bị lặn). Nếu có điều kiện, đưa bệnh nhân vào “buồng giảm áp” để điều trị, hoặc cho bệnh nhân thở bằng bình dưỡng khí và đưa trở lại độ sâu đã lặn trước đó rồi đưa lên từ từ. Việc sơ cứu ban đầu có thể giúp loại bỏ nhanh chóng triệu chứng cũng như giảm thiểu việc hình thành bóng khí trong lòng mạch, tuy nhiên cần chú ý rằng các triệu chứng có thể quay trở lại ngay sau khi ngừng cung cấp oxy [5, 9].

Vận chuyển bệnh nhân DCS bằng đường không là vấn đề rất phức tạp, cần cân nhắc kỹ lưỡng. Đưa bệnh nhân lên cao có thể làm trầm trọng thêm tình trạng giảm áp và thậm chí có thể dẫn đến tử vong nhanh chóng. Do đó cần đánh giá kỹ tình trạng bệnh cũng như thực hiện sơ cứu tại chỗ thỏa đáng trước khi vận chuyển bệnh nhân, điều chỉnh độ cao máy bay phù hợp và tránh thay đổi độ cao đột ngột [3, 11].

Điều trị triệt để bệnh giảm áp bằng liệu pháp oxy cao áp (hyperbaric oxygen therapy - HBOT) cần được tiến hành ngay khi có điều kiện và tình trạng bệnh nhân cho phép, giúp cải thiện tiên lượng bệnh nhân [5, 8, 9]. Số lần HBOT sẽ thay đổi tùy theo từng bệnh nhân cụ thể. Để điều trị hết các triệu chứng DCS thường phải

tiến hành nhiều lần HBOT, thậm chí một số bệnh nhân cải thiện không đáng kể các triệu chứng. Các bệnh nhân này cần tiếp tục trị liệu và theo dõi. Thường các triệu chứng còn lại sẽ thu xếp chậm, đôi khi có thể mất vài tháng. Các biện pháp điều trị hỗ trợ bao gồm bù dịch, kháng sinh dự phòng bội nhiễm, dinh dưỡng và dự phòng huyết khối tĩnh mạch sâu. Sau điều trị bệnh nhân có thể hồi phục hoàn toàn hoặc để lại di chứng thần kinh tùy thuộc mức độ nặng cũng như thời gian tiếp cận cấp cứu và điều trị.

Đối với 2 ngư dân mắc hội chứng giảm áp tít II tại đảo Phan Vinh thuộc quần đảo Trường Sa, ngay sau khi phát hiện đã được xử trí cấp cứu kịp thời tại bệnh xá đảo Phan Vinh bằng oxy liệu pháp (thở oxy nồng độ cao (15 lít/phút) bằng mask có túi), bù dịch và vận mạch phù hợp. Khi Tổ cấp cứu đường không bệnh viện Quân y 175 tiếp cận bệnh nhân, các bác sĩ đã đánh giá tình trạng bệnh nhân tỉ mỉ và toàn diện, việc chỉ định vận chuyển bệnh nhân ngay sau khi huyết động ổn định là hoàn toàn phù hợp.

Đây là 2 trường hợp hội chứng giảm áp đầu tiên được vận chuyển bằng đường không (phương tiện vận chuyển là máy bay trực thăng EC225 của Binh đoàn 18, Bộ quốc phòng). Mặc dù chưa có kinh nghiệm thực tế nhưng các bác sĩ và điều dưỡng thuộc Tổ cấp cứu đường không đã thực hiện đúng nguyên tắc vận

chuyển bệnh nhân DCS (bay thấp, không thay đổi độ cao đột ngột) và tiếp tục điều trị oxy liệu pháp trong quá trình bay (thời gian bay gần 7 giờ). Đây là yếu tố rất quan trọng, đảm bảo an toàn và điều trị đầy đủ trong chuyến bay, giúp bệnh nhân ổn định lâm sàng và hồi phục chức năng cơ quan đáng kể.

Tại bệnh viện quân y 175, cả 2 bệnh nhân đã được đánh giá mức độ tổn thương, hội chẩn bệnh viện và điều trị triệt để ngay bằng liệu pháp oxy cao áp. Riêng trường hợp của bệnh nhân Trần V., do tình trạng rối loạn huyết động, huyết áp phụ thuộc vận mạch liều trung bình, nên đã được điều trị hỗ trợ tích cực, thở oxy 100%, và ngay khi huyết động ổn định đã được điều trị bằng HBOT. Sau khi kết thúc 2 ngày trị liệu, cả 2 bệnh nhân cải thiện rõ về cả lâm sàng và xét nghiệm, và sau 10 ngày điều trị đã hồi phục sức khỏe hoàn toàn, không để lại di chứng.

## **5. KẾT LUẬN**

Bệnh giảm áp là bệnh lý toàn thân, thường gặp ở thợ lặn, công nhân khí áp, phi hành gia và phi công. Ở điều kiện nước ta, bệnh thường gặp ở ngư dân lặn sâu thiếu thốn về trang bị bảo hộ lao động. Chẩn đoán bệnh giảm áp chủ yếu dựa vào khai thác bệnh sử và khám triệu chứng lâm sàng, không có xét nghiệm đặc hiệu. Điều trị sơ cứu bằng thở oxy liều cao là cực kì quan trọng, nhất là tại vùng hải đảo, điều kiện trang thiết bị và thuốc men còn

thiếu thốn, thời gian tiếp nhận cấp cứu từ đất liền kéo dài. Điều trị triệt để bằng liệu pháp oxy cao áp phải được tiến hành ngay khi tình trạng bệnh nhân cho phép để cải thiện tiên lượng và tránh để lại di chứng. Quá trình vận chuyển bằng đường không cần cân nhắc kĩ chỉ định vận chuyển, lựa chọn độ cao và tránh thay đổi độ cao đột ngột trong quá trình bay nhằm đảm bảo an toàn và không làm trầm trọng thêm tình trạng bệnh.

## **TÀI LIỆU THAM KHẢO**

1. Aqua Med, Decompression sickness, [https://www.aqua-med.eu / en/medicine/service/medical-articles/medizinische-artikel/decompression-sickness/](https://www.aqua-med.eu/en/medicine/service/medical-articles/medizinische-artikel/decompression-sickness/)
2. Diana Marie Barratt, Paul G. Harch, Keith Van Meter, Decompression illness in divers: A review of the literature, *The Neurologist* 8:186–202, 2002.
3. Eduardo Rajdl N., Air transport: Basic and clinical aspects, *REV. MED. CLIN. CONDES* - 2011; 22(3) 389 – 396
4. Himanshu Khurana, Yatin Mehta, and Sunil Dubey, Air medical transportation in India: Our experience, *J Anaesthesiol Clin Pharmacol* (2016), 32(3): 359–363
5. Kay Tetzlaff, Erik S. Shank, Claus M. Muth, Evaluation and management of decompression illness - an intensivist's perspective, *Intensive Care*

Med (2003) 29:2128–2136 DOI 10.1007/s00134-003-1999-1

6. Laurens E. Howle, Paul W. Weber, Ethan A. Hada, Richard D. Vann, Petar J. Denoble, The probability and severity of decompression sickness, PLoS ONE (2017) 12(3): e0172665. <https://doi.org/10.1371/journal.pone.0172665>

7. Loyd JW, Swanson D, Aeromedical Transport, StatPearls [Internet]. Treasure Island (FL): StatPearls Publishing; 2020-. 2019 Jun 16, PMID: 30085528

8. Ming Geng, Luting Zhou, Xiaohong Liu, Peifeng Li, Hyperbaric oxygen treatment reduced the lung injury of type II decompression sickness, Int J Clin Exp Pathol 2015;8(2):1797-

1803 www.ijcep.com /ISSN:1936-2625/IJCEP0004651

9. Neal W. Pollock, Dominique Buteau, Updates in decompression illness, Emerg Med Clin N Am 35 (2017) 301–319 <http://dx.doi.org/10.1016/j.emc.2016.12.002>

10. Pierre Louge, Emmanuel Gempp, Michel Hugon, MRI features of spinal cord decompression sickness presenting as a Brown-Sequard syndrome, Diving Hyperb Med. 2012 Jun;42(2):88-91.

11. Wg Cdr MC Joshi, Gp Capt RM Sharma, Aero-medical Considerations in Casualty Air Evacuation (CASA EVAC), MJAFI 2010; 66 : 63-65.